



Dottor Pio Maria De Pasquali

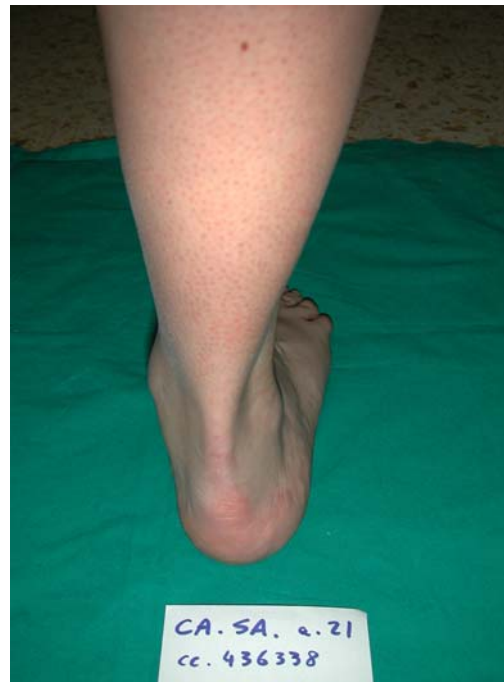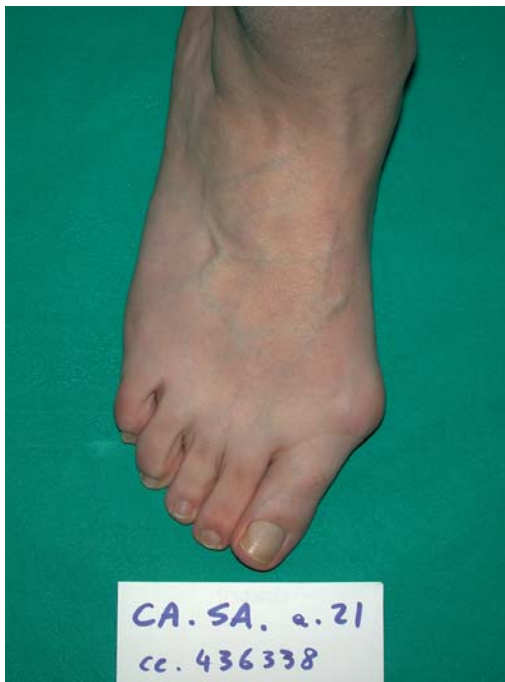
Osteotomia di medializzazione del calcagno

Attraverso un'incisione obliqua sulla cute laterale del calcagno si taglia la tuberosità calcaneare (la parte posteriore, dove è attaccato il tendine di Achille) e la si trasla medialmente, bloccandola nella posizione voluta con 2 fili di Kirschner o con 2 viti.

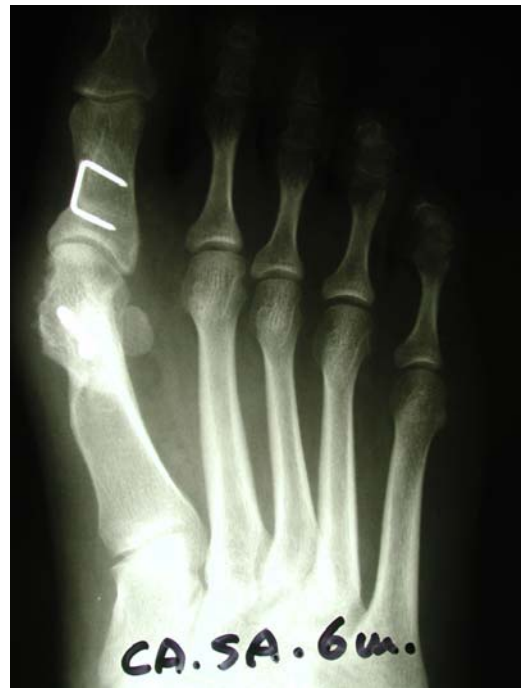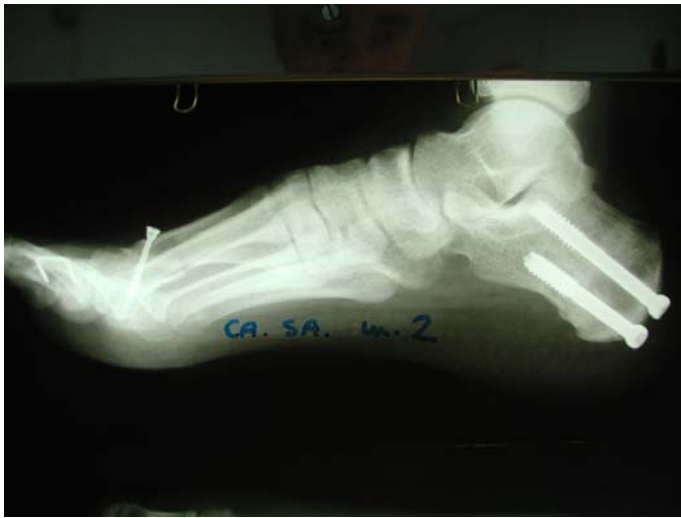In tal modo l'appoggio al suolo del calcagno risulta medializzato (cioè spostato verso l'interno) riportando il baricentro del segmento gamba-piede in posizione più centrale ed impedendo la caduta mediale dell'arco plantare.

Il post-operatorio prevede un gambaletto gessato senza carico per 30 giorni, un carico graduale per altri 20 giorni e quindi concessione del carico.

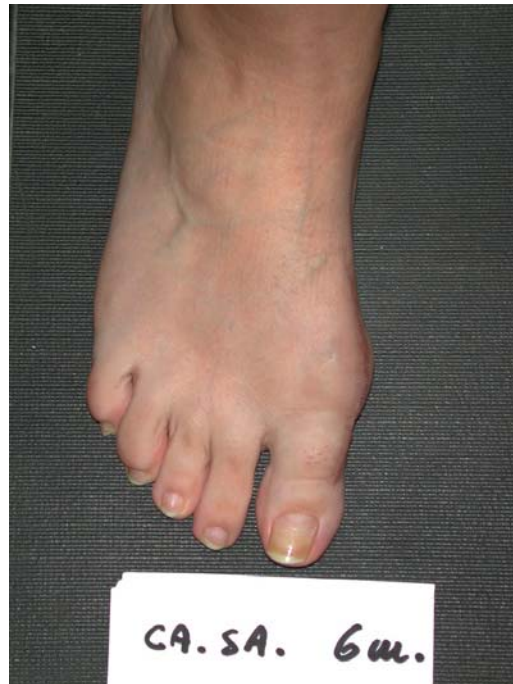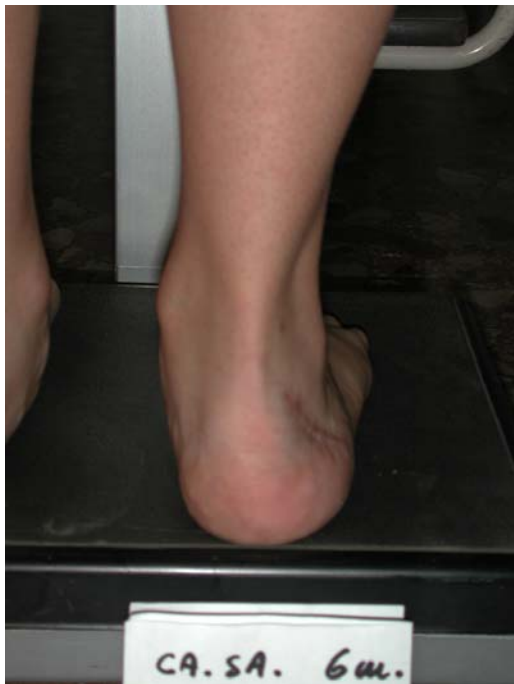L'osteotomia di medializzazione è indicata nel piede valgo pronato a termine accrescimento; è controindicata in caso di tibia vara, perché potrebbe dare artrosi mediale di caviglia a distanza.



Donna di anni 21, piede piatto-valgo e alluce valgo secondario



Osteotomia di traslazione mediale del calcagno e contemporanea correzione dell'alluce



A 6 mesi ottima correzione del valgismo del calcagno e dell'alluce